

# TRATTAMENTO ARTROSCOPICO DELLE LESIONI DEL LEGAMENTO LUNO-PIRAMIDALE

R. LUCHETTI<sup>1</sup>, A. ATZEI<sup>2</sup>, I. PAPINI ZORLI<sup>1</sup>

<sup>1</sup>Centro di Chirurgia della Mano e dell'Arto Superiore, Rimini

<sup>2</sup>U.O. di Chirurgia della Mano, Policlinico GB Rossi, Verona

---

## *Arthroscopic treatment of lunotriquetral ligament lesions*

### SUMMARY

**Introduction:** *The purpose of the study is to present the benefit of arthroscopy in the diagnosis and treatment of the partial lesion of the lunotriquetral ligament (LT).* **Materials and Methods:** *Four female patients with a average age of 35 years old were operated on. All of them had a post-traumatic ulnar sided wrist pain due to partial lesion of the LT ligament. X-rays and MRI images were negative for LT instability. MRI films were positive for TFCC ligament tear. Arthroscopy confirming the lesions allowed for immediate treatment: the LT joint was stabilized using 2 or 3 loops around the ulnolunate and ulnotriquetral ligaments.* **Results:** *At the one year follow-up the four patients were completely healed.* **Conclusions:** *This is another example of how arthroscopy can be useful in the diagnosis and treatment of the ulnar sided wrist pain with ligament lesions.* **Riv Chir Mano 2006; 3: 380-382**

### KEY WORDS

Lunotriquetral instability, wrist, arthroscopy, ligament

---

### RIASSUNTO

**Introduzione:** *Lo scopo di questo lavoro è quello di presentare la utilità dell'artroscopia nella diagnostica e trattamento delle lesioni parziali del legamento luno-piramidale (LP) e/o dei legamenti ulno-carpici.* **Materiali e Metodi:** *Sono state operate 4 pazienti femmine con età media di 35 anni, affette dolore ulnare di polso conseguente a lesione traumatica parziale del legamento LP con coinvolgimento dei legamenti ulno-carpici. Gli esami strumentali risultavano negativi e fuorviavano la diagnosi verso una patologia del legamento triangolare. L'artroscopia confermava la lesione e permetteva il trattamento mediante ritensionamento dei legamenti LP eseguita con due o più punti di sutura attorno ai legamenti ulno-lunati e ulno-piramidali. L'articolazione LP veniva temporaneamente stabilizzata con uno o due fili di K.* **Risultati:** *I quattro pazienti operati sono risultati completamente guariti a distanza di 1 anno.* **Conclusioni:** *Questo è un altro esempio di come l'artroscopia possa esser di aiuto nella diagnostica e trattamento delle lesioni della componente ulnare del polso.*

### PAROLE CHIAVE

Instabilità lunopiramidale, polso, artroscopia, legamenti

### INTRODUZIONE

La diagnosi ed il trattamento del dolore ulnare di polso è molto complessa. L'artroscopia di polso

risulta essere un valido aiuto per stabilire e trattare le lesioni dopo un accurato esame clinico e/o radiografico. In particolare è utile esaminare l'anatomia intra-articolare e la patologia dei disordini del lato

ulnare del polso (1). L'esame clinico, le radiografie, la RMN come l'artrografia non sempre rivelano l'estensione della lesione. L'artroscopia, invece, permette oltre che una precisa valutazione della patologia della lesione anche un preciso trattamento di questa, basato sui riscontri operatori.

Lo scopo di questo lavoro è quello di presentare la nostra esperienza sulla diagnostica e trattamento delle lesioni parziali del legamento LP e/o dei legamenti ulno-carpici dove l'artroscopia di polso ha permesso la rilevazione diretta della lesione ed il suo corretto trattamento.

## MATERIALI E METODI

Dal 2001 al 2006 abbiamo operato 4 pazienti affetti da lesione parziale del legamento LP con coinvolgimento dei legamenti ulno-carpici. Tutti i pazienti avevano avuto lesioni traumatiche del polso riportate da caduta o da trauma da ricezione da pallavolo. Il polso affetto ha sempre avuto un trauma in iperestensione associato o meno a pronazione forzata dell'avambraccio (1).

L'iter diagnostico di tutti i pazienti è stato quello di una valutazione clinica, seguito da immobilizzazione temporanea a cui non ha fatto seguito un miglioramento clinico. Tutti i pazienti sono stati sottoposti a studio strumentale in urgenza mediante radiografie ed a distanza con RMN del polso.

L'indicazione artroscopica è stata posta in base alla mancanza di miglioramento con il trattamento conservativo e come diagnostica per le lesioni riscontrate dall'esame di risonanza magnetica.

La lesione del legamento LP e/o dei legamenti UC è sempre stato un riscontro occasionale a fronte di esami di RMN e clinici che deponevano per lesioni del legamento TFCC.

La tecnica artroscopica è quella proposta da Savoie (1). Bisogna fare attenzione a non danneggiare il ramo sensitivo dorsale del nervo ulnare. Attraverso il portale 6-U, viene fatto passare la punta di un ago lievemente curvo volarmente al legamento disco-piramidale, ulnocapitato e disco-lunato, entrando nell'articolazione RC sul versante radiale del complesso UL, distalmente alla superficie ra-

diale. Viene poi passato un filo di PDS da 2-0 attraverso l'ago nell'articolazione. La sutura è ripresa tramite il portale 6-R o 4-5 tramite un loop e poi suturata al lato ulnare. Similarmente la seconda sutura è posizionata circa a 5 mm distale dalla precedente, in modo parallelo al semilunare e piramidale (Figg. 1, 2). La tensione applicata al primo punto spesso facilita il posizionamento del secondo passaggio attraverso il legamento ulno-lunato ed ulno-piramidale. Queste due suture sono messe in tensione al termine dell'intervento per dare la congruenza articolare e il tutto viene stabilizzato con uno o due fili di K a livello dell'articolazione LP. Dopo l'inserimento dei fili, sotto controllo fluoroscopico, viene rilasciata la trazione, l'avambraccio è posizionato in rotazione neutra e le suture sono messe in tensione a livello del portale 6-U, lasciando i nodi sottopelle. I fili di Kirschner sono tagliati e lasciati fuori pelle.

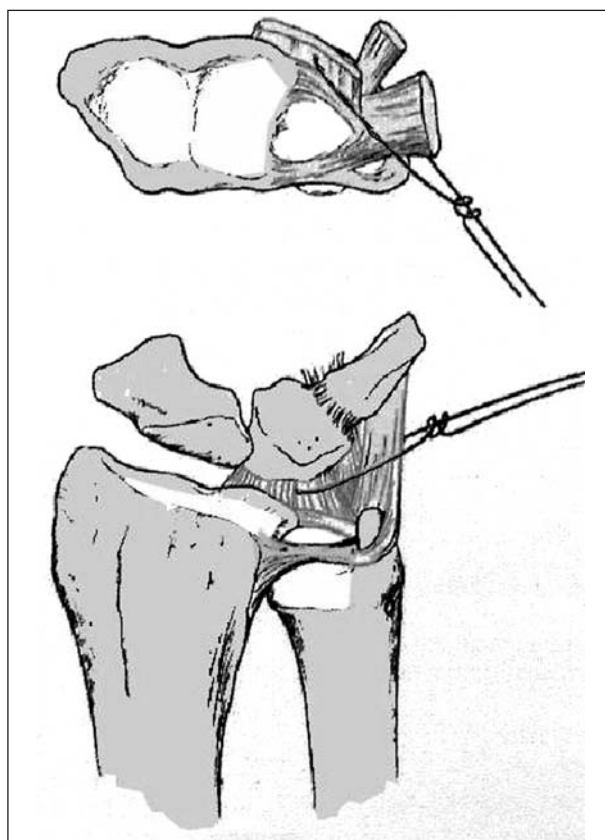
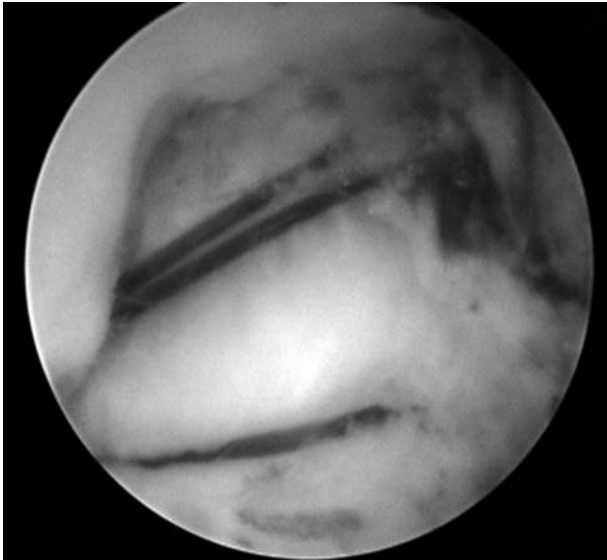


Figura 1. Disegno che dimostra la tecnica di ritensione dei legamenti ulno-carpici.



**Figura 2.** Foto intraoperatoria del ritensionamento dei legamenti ulno-carpici volari.

Le lesioni associate riscontrate vengono trattate nello stesso intervento.

## RISULTATI

I quattro pazienti operati dal 2001 al 2005 erano di sesso femminile con età media di 35 anni. L'arto colpito è stato sempre il dominante. Il trattamento iniziale era stato fatto con un tutore nel 50% dei casi. Il tempo medio trascorso dal trauma al trattamento è stato di circa 6 mesi. Dal punto di vista clinico i pazienti presentavano dolore e gonfiore a livello dorsale del LP. I tests evocativi per l'interessamento legamentoso LP sono risultati positivi.

I pazienti riferivano che il disturbo a livello del compartimento ulno-carpico peggiorava con l'utilizzo del polso. In tutti i casi la causa del disturbo era di origine traumatica.

Le immagini radiografiche sono sempre risultate aspecifiche e negative per patologie fratturative e dissociative carpali. La RMN ha sempre riscontrato una lesione del legamento triangolare e mai nulla a carico dei legamenti UC o LP.

L'artroscopia di polso è stata eseguita sempre a distanza di tempo (media 6 mesi) dalla lesione iniziale ed il riscontro operatorio è stato di una mini-

ma lesione, non destabilizzante, del legamento triangolare in associazione a lesione di varia entità dei legamenti ulno-carpici. La lesione del legamento LP è stata riscontrata chiaramente in tre casi.

## CONCLUSIONI

Questo è un altro esempio di come l'artroscopia possa essere di aiuto nella diagnostica e trattamento delle lesioni della componente ulnare del polso. Le lesioni sintomatiche del legamento LP possono essere trattate con il semplice debridement artroscopico, la riparazione legamentosa e l'artrodesi intercarpica a secondo dell'entità della lesione. La riparazione legamentosa o l'innesto richiedono un approccio esteso e la fusione dell'articolazione LP, determinando la limitazione della flessione-estensione e della deviazione radioulnare dal 14% al 25%, rispettivamente (1). La plicatura artroscopica dei legamenti associata alla riduzione e stabilizzazione del LP determina l'aumento di tensione della componente volare del LP e quindi aumento di stabilizzazione. La lesione del legamento LP si associa spesso con altre patologie, come la distruzione del legamento triangolare o dei legamenti ulno-carpici (1). Perciò, la plicatura dei legamenti ulno-carpici accorcia la loro lunghezza e si comporta come delle redini (check rein) per limitare l'eccessivo movimento dell'articolazione luno-piramidale.

Nella nostra casistica abbiamo verificato un netto miglioramento della sintomatologia e della funzione del polso in tutti i casi. L'artroscopia si è dimostrata quindi d'aiuto per la diagnosi ed il trattamento di queste lesioni. La stabilizzazione dell'articolazione è un trattamento che minimizza la perdita di movimento dell'articolazione LP e permette un approccio poco invasivo con minima esposizione chirurgica e risultati sicuri e ripetitivi.

## BIBLIOGRAFIA

1. Moskal MJ, Savoie FH III. Management of lunotriquetral instability. In Geissler WB ed: Wrist Arthroscopy, 2004, 94-101.